УДК 616.8-002-02:589.834.113]-036.88

СИФИЛИС КАК ПРИЧИНА СМЕРТИ

Баркалова Э.Л.

Донецкий национальный медицинский университет им. М. Горького

Резюме. *В статье проанализирован случай летального исхода больного с нейросифилисом. Клиническая картина заболевания имитировала эпилепсию, острое нарушение мозгового кровообращения при отсутствии повышения уровня лейкоцитов и белка в ликворе, отрицательном комплексе серологических реакций.*

Ключевые слова: *нейросифилис, причина смерти*

В настоящее время смертность от сифилиса во всем мире сведена до минимума, однако, несмотря на успехи достигнутые в диагностике и лечении, сифилис остается грозным заболеванием, одним из проявлением которого есть нейросифилис (НС) [1, 7].

Почему именно в начале 21 века возросла заболеваемость НС? Казалось бы, с началом эры пенициллина проблема сифилиса вообще и НС в частности кардинально изменилась. Успешное лечение ранних его форм сделало НС редким заболеванием и складывалось впечатление, что данная проблема исчерпана. Однако это суждение оказалось преждевременным.

Во-первых, резкий подъем заболеваемости сифилисом в 90-х годах прошлого столетия на фоне социально-экономического кризиса привел к поиску альтернативных схем терапии и использованию пролонгированных препаратов пенициллинового ряда, которые не проникают через гематоэнцефалический барьер, что привело к поражению нервной системы у части больных, получивших, как тогда казалось, полноценное специфическое лечение [3, 4].

Во-вторых, несмотря на ежегодное снижение заболеваемости сифилисом в настоящее время прослеживается рост скрытых его форм, число которых в Донецкой области с 2005 по 2013 гг. увеличилось с 30% до 70%. Данные формы выявляются при случайном серологическом исследовании, а это приводит к поздней диагностике и, как следствие, к росту висцеральных форм и НС, которые в свою очередь при отсутствии своевременного и адекватного лечения могут приводить к летальному исходу [2, 5, 6].

Приводим наше наблюдение, в котором инвазия бледной трепонемы в нервную систему послужила причиной смерти.

Больной Н., 60 лет поступил в неврологическое отделение городской больницы с жалобами на приступы сопровождающиеся судорогами, иногда с падением, без прикуса языка, которые появились год назад и возникали в любое время суток, им предшествовала сильная головная боль. В связи с учащением приступов с потерей сознания до ежедневных направлен на стационарное лечение. Ранее не лечился, к врачам не обращался.

Анамнез жизни. Туберкулез, ВИЧ-инфекцию, вен. болезни в прошлом отрицает. Разведен более 10 лет, имеет 2 детей, живет один. Работал автослесарем, в настоящее время пенсионер. Половые связи в течение последних 5 лет отрицает. Наркотики не употреблял. Отмечает злоупотребление алкоголя. Ранее у неврологов и психиатров на учете не находился.

Соматическое состояние. На коже задней поверхности шеи и верхней части спины единичные депигментировнные пятна. Удовлетворительного питания. Деятельность сердца ритмичная, тоны чистые. АД 140/80 мм. рт.ст. Пульс 76 уд/мин. В легких везикулярное дыхание. Живот мягкий, безболезненный. Физиологические отправления в норме.

Неврологический статус. Парезов и менингиальных знаков нет, эмоционально лабилен, слабость конвергенции с 2-х сторон. Глазные щели и зрачки Д=С, фотореакции живые. Глотание и фонация не нарушены, язык по средней линии. Положительные субкортикальные знаки. Сухожильные рефлексы с рук повышены, Д>С. Четких расстройств мышечно-суставной чувствительности не проявляет. Симптом Аргайла Робертсона отрицательный. Асимметрия н/г складок, язык по средней линии. В позе Ромберга пошатывание. Пальценосовую пробу выполняет с промахиванием с двух сторон. Симптом Штрюмпеля с двух сторон положительный.

При обследовании. В общеклинических анализах патологии не выявлено. Реакция микропреципитации с кардиолипиновым антигеном положительная 4+.

Заключение спиральной компьютерной томографии головного мозга. Объемных образований в веществе головного мозга не выявлено. В перивентрикулярных зонах определяются ликворные участки размером 0,4-0,5 см в диаметре. Срединные структуры не смещены. Боковые желудочки симметричны, на уровне тел – 1,9 см, передних рогов – 1,27 см, III желудочек – 0,9 см, IV – 1,7 х 0,7 см. Субарахноидальные пространства расширены. Отмечается расширение базальных цистерн, борозд гемисфер и червия мозжечка. Стволовые структуры и мостомозжечковые углы без особенностей. Костно-деструктивных и травматических изменений не определяется.

Имеющиеся изменения в перивентрикулярных зонах вероятнее всего сосудистого генеза (рис. 1).

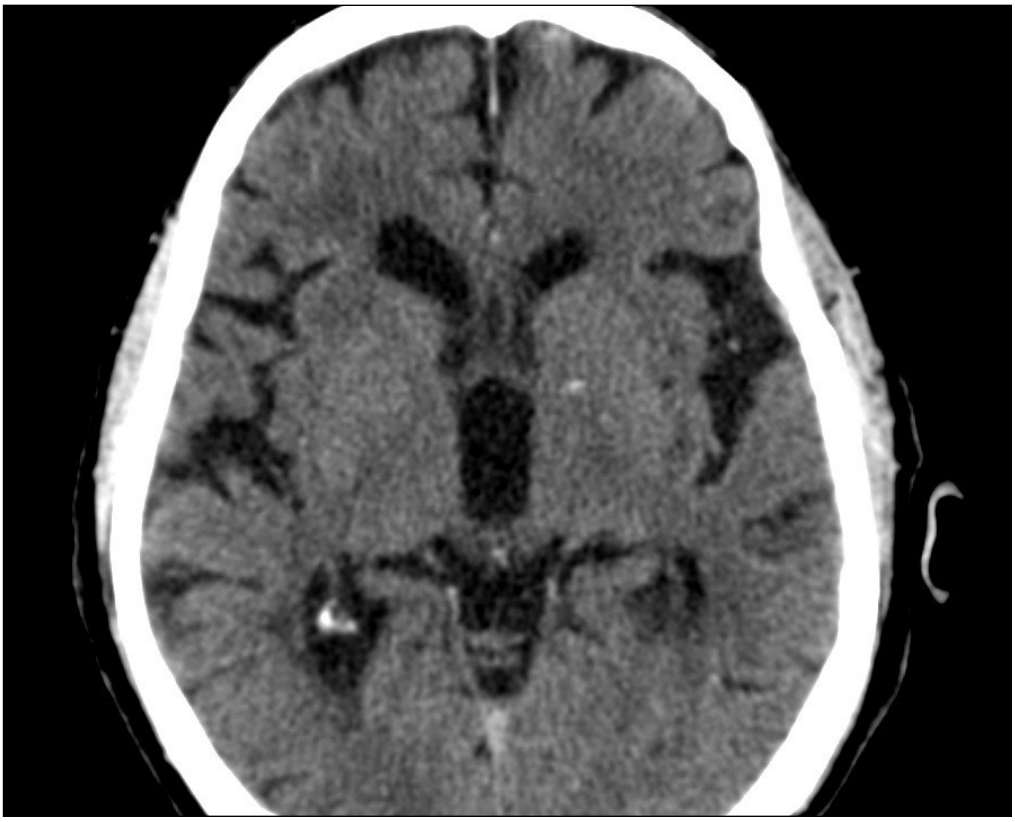

Рисунок 1. Компьютерная томография головного мозга

Проводимое лечение сосудистыми и ноотропными препаратами не привело к существенной динамике. Заподозрен сифилитический менигоэнцефалит, выполнена диагностическая спинномозговая пункция.

Результаты анализ ликвора: цвет – серый, прозрачный; белок – 0,17 г/л; лейкоциты – 3 в мм^3. КСР с ликвором – отрицательный, РИФ-ц 4+.

Больной направлен на лечение в кожно-венерологический диспансер, где назначена специфическая терапия пенициллином. В течение 7 дней терапии состояние несколько улучшилось. Далее впервые развился приступ с полной потерей сознания и больной доставлен в нейрохирургическую реанимацию областной клинической больницы. Несмотря на проводимое лечение, состояние больного оставалось крайне тяжелым в течение 7 дней, далее наступила остановка сердца, реанимационные мероприятия эффекта не дали и наступила смерть.

Заключительный клинический диагноз:

Основной: Ранний менинговаскулярный сифилис, церебральный васкулит с эпилептиформным синдромом в виде частых генерализованных общесудорожных приступов, с психоорганическим синдромом. Состояние после эпиприступа. Острое нарушение мозгового кровообращения по ишемическому типу в ВБС?

Осложнение: Отек-набухание головного мозга. Двусторонняя пневмония.

Сопутствующий: ИБС: атеросклеротический кардиосклероз.

Результаты патологоанатомической экспертизы.

Внешний осмотр. Повышенного питания. Кожные покровы сероватые, на передней поверхности грудной клетки в верхней части, ближе к воротниковой зоне, небольшое количество бледных, округлых депигментированных пятен, диаметром до 0,8 см, кончики пальцев, ушные раковины, губы синюшные, мягкие ткани голеней и стоп пастозные. Периферические лимфоузлы не пальпируются.

При осмотре полости черепа: Кости свода и основания черепа целы. Твердая мозговая оболочка напряжена, серовато-синюшная, гладкая, влажная, блестящая. В синусах гладкие эластичные свертки крови и жидкая кровь. Мягкие мозговые оболочки полнокровные, серо-синюшные, влажные, блестящие. Ткань мозга дрябловатая, полнокровная, с четкой дифференцировкой белого и серого вещества, гладкой, влажной, блестящей поверхностью разреза с инъецированными сосудами. Желудочки несколько расширены, эпендима их сероватая, гладкая, блестящая, содержат прозрачную жидкость.

Результаты гистологического исследования

Головной мозг – резкое полнокровие сосудов, значительный отек, крупные поля спонгиоза нервной ткани, резкие дистрофические изменения нейронов, крупные поля скопления гематоксилиновых шаров, в других полях зрения практически диффузная умеренная лимфоидная инфильтрация ткани с единичными плазмоцитами, в мелких капиллярах васкулит (рис. 2, 3, 4).

Сосудистые сплетения головного мозга – резкий отек, значительное полнокровие сосудов, резко выраженная пролиферация эндотелия с сужением просветов сосудов, специфический васкулит с наличием умеренной, местами выраженной лимфоидной инфильтрация с большим количеством плазматических клеток, преимущественно адвентиции сосудов, иногда всей стенки сосуда, а также выраженная периваскулярная лимфоплазмоцитарная инфильтрация, тромбоз единичных артерий, множественные мелкие кальцификаты (рис. 5).

В мягкой мозговой оболочке - полнокровие, резкий отек, очаговый специфический васкулит, периваскулярная слабая лимфоплазмоцитарная инфильтрация (рис.6).

Кожа – в эпидермисе незначительный акантоз, в дерме имеется очаговая периваскулярная лимфоцитарная инфильтрация с примесью плазмоцидов (рис. 7).

На вскрытии и при гистологическом исследовании секционного материала клинический

диагноз подтвержден - у больного ранний сифилис со специфическим васкулитом сосудов головного мозга, мягких мозговых оболочек, сосудистых сплетений желудочков. В ткани мозга макроскопически очагового поражения не выявлено, однако микроскопически выявлены тяжелейшие дистрофические изменения с выраженным отеком-набуханием, что следует считать непосредственной причиной смерти больного.

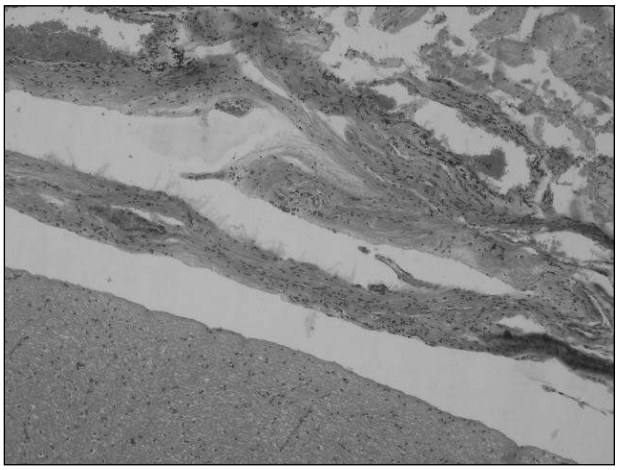

Рисунок 2. Резкое полнокровие сосудов, значительный отек мягкой мозговой оболочки. Окраска гематоксилин-эозином, х 100

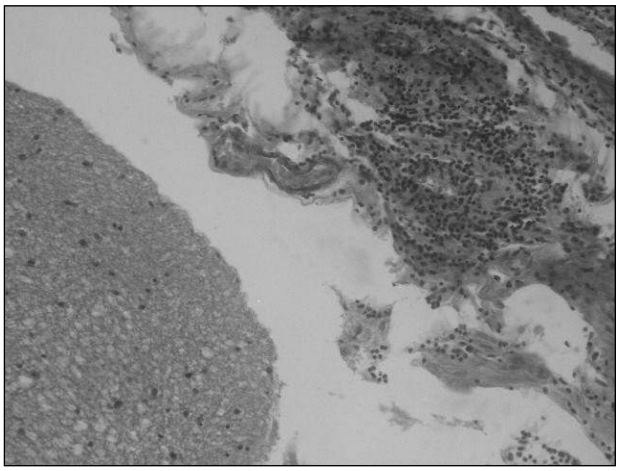

Рисунок 3. Крупные поля спонгиоза нервной ткани, резкие дистрофические изменения нейронов, лимфоидная инфильтрация ткани с единичными плазмоцитами в мягкой мозговой оболочке, васкулит. Окраска гематоксилин-эозином, х 200

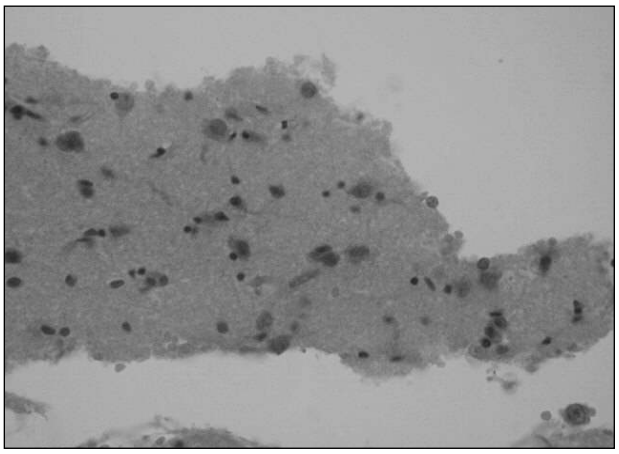

Рисунок 4. Крупные поля скопления гематоксилиновых шаров в ткани вещества головного мозга. Окраска гематоксилин-эозином, х 400

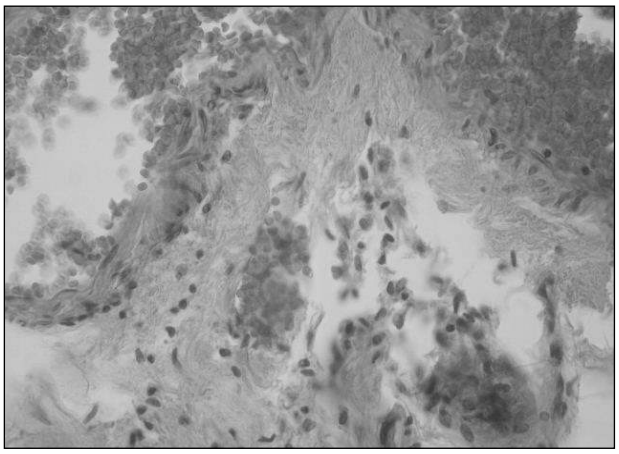

Рисунок 5. Резкий отек, значительное полнокровие сосудов, резко выраженная пролиферация эндотелия с сужением просветов сосудов, пролиферативный васкулит с выраженной лимфоплазмоцитарной инфильтрацией, тромбоз единичных артерий сосудистого сплетения головного мозга. Окраска гематоксилин-эозином, х 400

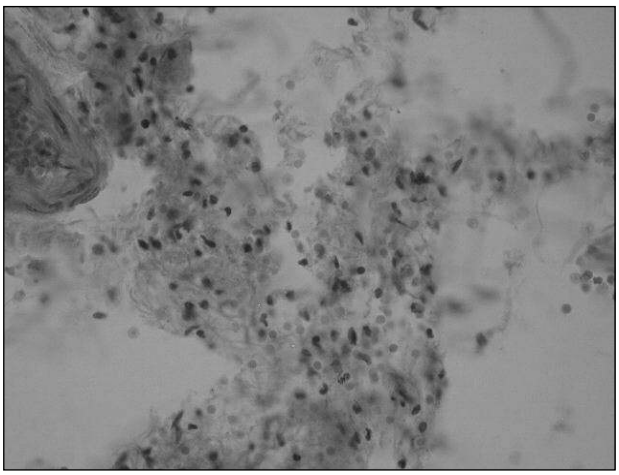

Рисунок 6. Полнокровие, резкий отек, очаговый специфический васкулит, периваскулярная лимфоплазмоцитарная инфильтрация мягкой мозговой оболочке. Окраска гематоксилин-эозином, х 400

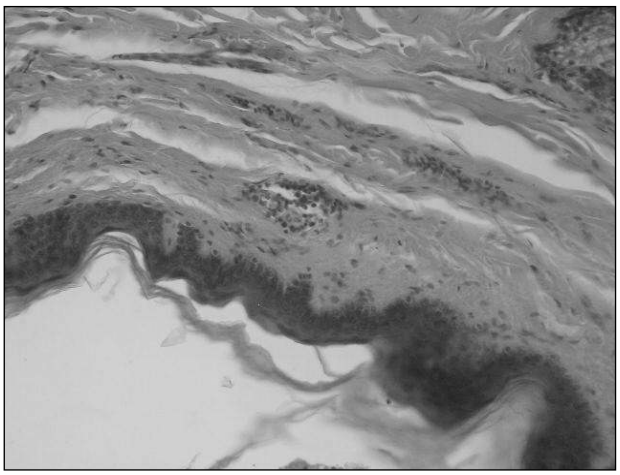

Рисунок 7. В дерме очаговая периваскулярная лимфоцитарная инфильтрация с примесью плазмоцитов. Окраска гематоксилин-эозином, х 100

Патологоанатомический диагноз

Основной: Ранний вторичный менинговаскулярный сифилис: специфический васкулит сосудов головного мозга, мозговых оболочек, сосудистых сплетений желудочков мозга с эписиндромом (по данным клиники); специфический васкулит сосудов легких и кожи.

Осложнения: Тромбоз сосудов легких с мелкими геморрагическими инфарктами. Отек головного мозга с ущемлением ствола в большом затылочном отверстии.

Сопутствующий: Диффузный атеросклеротический кардиосклероз.

Особенности данного клинического случая:

1. Прогрессирующее злокачественное течение раннего менинговаскулярного сифилиса.

2. Клиническая картина современного нейросифилиса имитирует эпилепсию, острое нарушение мозгового кровообращения, которые не подтверждены патологоанатомическим исследованием.

3. Нормальное количество клеток и белка, отрицательный КСР при исследовании ликвора.

ВЫВОДЫ

Клиническая картина современного нейросифилиса имитирует эпилепсию, острое нарушение мозгового кровообращения при отсутствии повышения уровня лейкоцитов и белка в ликворе и отрицательном КСР.

ЛИТЕРАТУРА

1. Баркалова Е.Л. Патогенетичні аспекти і сучасний перебіг патологічного процесу при нейросифілісі / Е.Л. Баркалова // Український журнал дерматології, венерології, косметології. – 2011. – № 3 (42). – С.103–109.

2. Летальный случай цереброспінального менингита, вызванного бледной трепонемой / Г.Н. Маслякова, О.В. Колоколов, Е.В. Лукина

REFERENCES

1. Barkalova E.L. Patogenetichni aspekti i suchasnij perebig patologichnogo procesu pri nej-rosifilisi // Ukraïns'kij zhurnal dermatologiï, venerologiï, kosmetologiï. – 2011. – № 3 (42). – S.103–109.

2. Masljakova G.N., Kolokolov O.V., Lukina E.V. [i dr.] Letal'nyj sluchaj cerebrospinal'nogo meningita, vyzvannogo blednoj treponemoj // Saratovkij nauchno-

[и др.] // Саратовкий научно-медицинский журнал. – 2012. – Т. 8, №2. – С. 494-499.

3. Мавров И.И. Характер и медико-социальные проблемы скрытого сифилиса / И.И.Мавров, Ю.В.Щербакова, В.В.Процак // Дерматологія та венерологія. – 2009. – №1 (43). – С.47-51.

4. Свистунов І.В. Діагностично-лікувальна тактика ведення хворих на нейросифіліс: (методичні рекомендації) / І.В.Свистунов, Е.Л.Баркалова, І.В.Куценко – Донецьк, 2013. – 20 с.

5. Ранний манифестный нейросифилис как причина смерти / Н.Г. Комкина, Н.В. Назаренко, А.Ю. Прохожев [и др.] // Фундаментальные исследования. – 2011. – № 10 – С. 86-90.

6. Meningovascular neurosyphilis as the cause of ischemic cerebrovascular disease in a young man / V. Tóth, C. Hornyák, T. Kovács [et al.] // Orv. Hetil. – 2011. – Vol. 152, № 19. – P. 763-767.

7. Sparling P.F. Diagnosis of neurosyphilis: New tools / P.F. Sparling // Sex. Transm. Dis. – 2010. –Vol. 37, № 5. – P. 288-289.

medicinskij zhurnal. – 2012. – T. 8, №2. – S. 494-499.

3. Mavrov I.I.,.Shherbakova Ju.V, Procak V.V. Harakter i mediko-social'nye problemy skrytogo sifilisa // Dermatologija ta venerologija. – 2009. – №1 (43). – S.47-51.

4. Svistunov I.V., Barkalova E.L., Kucenko I.V. Diagnostichno-likuval'na taktika vedennja hvorih na nejrosifilis: (metodichni rekomendacії) – Donec'k, 2013. – 20 s.

5. Komkina, N.G., Nazarenko N.V., Prohozhev A.Ju. [i dr.] Rannij manifestnyj nejrosifilis kak prichina smerti // Fundamental'nye issledovanija. – 2011. – № 10 – S. 86-90.

6. Tóth V., Hornyák C., Kovács T. [et al.] Meningovascular neurosyphilis as the cause of ischemic cerebrovascular disease in a young man // Orv. Hetil. – 2011. – Vol. 152, № 19. – R. 763-767.

7. Sparling P.F. Diagnosis of neurosyphilis: New tools // Sex. Transm. Dis. – 2010. –Vol. 37, № 5. – R. 288-289.

СИФІЛІС ЯК ПРИЧИНА СМЕРТІ

Баркалова Е.Л.

Донецький національний медичний університет ім. М. Горького

Резюме. *У статті проаналізовано летальний випадок хворого на нейросифіліс. Клінічна картина захворювання імітувала епілепсію, гостре порушення мозкового кровообігу при відсутності підвищення рівня лейкоцитів і білка у ліквері та негативному результаті комплексу серологічних реакцій.*

Ключові слова: *нейросифіліс, причина смерті.*

SYPHILIS AS A CAUSE OF DEATH

Barkalova E.L.

Donetsk National Medical University of M. Gorky

Abstract. *An article analyses a case of a neurosyphilis contracted patient's lethal outcome. Clinical finding of a disease was induced by an epilepsy, an acute disorder of cerebral circulation with a lack of leukocytes and proteins in liquor, seronegative test.*

Keywords: *neurosyphilis, the cause of death.*

Об авторе:

Баркалова Элеонора Леонидовна – доктор мед.наук, профессор кафедры дерматовенерологии Донецкого национального медицинского университета им. М. Горького,

barkalova.eleonora@yandex.ru